

Dr. med. S. Holmes

Facharzt für Radiologie

Detektivisches Gespür und Wettlauf mit der Zeit bestimmen die tägliche Arbeit der Radiologen.

Die Arbeit eines Radiologen gleicht in der Praxis häufig detektivischer Feinarbeit. Als der Fachmann für Diagnosen wird der Radiologe immer dann eingeschaltet, wenn ein Blick ins Innere des Körpers Aufschluss bringen soll. So wie der Detektiv oder auch der Kriminalpolizist akribisch Spuren am Tatort sichert und Mosaikteilchen zusammenträgt, um ein Bild vom Tathergang zu zeichnen, versucht auch der Radiologe auf verschiedenste Weise einen Verdacht diagnostisch abzusichern oder überhaupt auf irgendwelche Anzeichen einer Erkrankung zu stoßen. Dabei wird er von einer High-Tech-Apparatur unterstützt, die sich methodisch ergänzt, um am Ende mit einer sicheren Diagnose zu dienen. In den letzten Jahrzehnten hat sich die Entwicklung der bildgebenden Verfahren dramatisch beschleunigt. Inzwischen kennt fast jeder die Begriffe Kernspin- und Computertomographie und bei vielen Menschen konnten mithilfe dieser modernen Untersuchungsverfahren frühzeitig Krankheitsherde oder krankhafte Veränderungen entdeckt werden.

Der aktuelle Fall: Lungenkrebs

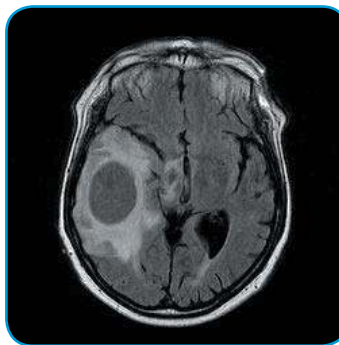
Frieder Müller (Name von der Redaktion geändert) ist 74 Jahre alt und fühlte sich immer pudelwohl. Das Päckchen Zigaretten, das er täglich rauchte, ließ er sich nicht nehmen. Obwohl schon seit einem halben Jahrhundert Raucher, konnte er die warnenden Zeigefinger seitens Familie und Freunden immer wieder damit abtun, dass er niemals ernsthaft erkrankte und auch keine sichtbaren Rauchersymptome wie Husten, Heiserkeit oder Kurzatmigkeit aufwies. Vielmehr hielt er sich einigermaßen fit durch Bewegung (früher Fußball, jetzt immer noch regelmäßig Kegeln alle vierzehn Tage). Und gerade bei dieser Bewegung fiel es ihm dann auch auf: er stolperte immer mal wieder scheinbar grundlos, wies zunehmend Gang- und Greifunsicherheiten (auch im Sitzen) auf und klagte häufiger über Kopfschmerzen. Der Hausarzt, den er nach einiger Zeit aufsuchte, schickte ihn zur Abklärung in die nahe gelegene radiologische Praxis. Dort tastete man sich dann systematisch mit verschiedenen bildgebenden Methoden durch seinen Körper, um zum Ursprung der Be-

Radialog 03/06



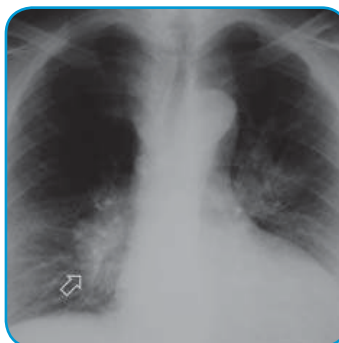schwerden zu gelangen.

Die kernspintomographische Erstuntersuchung seines Gehirns zeigte einen vereinzelt, zentral flüssigkeitsäquivalenten Herd im rechten zur Schläfe gehörenden Lappen mit ausgeprägter Schwellung infolge Ansammlung wässriger Flüssigkeit (Ödem) sowie Mittellinienverlagerung auch in Höhe der Hirnschenkel.



MR – Aufnahme des Gehirns

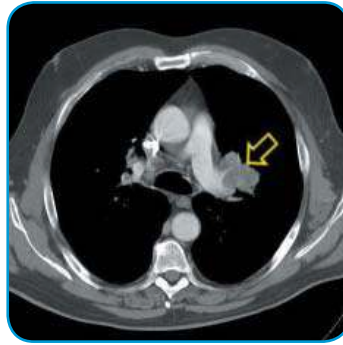
Auf dem konventionellen Röntgenbild des Brustkorbs (Thorax) war eine deutliche Vergrößerung der



Röntgenaufnahme des Thorax

Lungenwurzeln beidseits sichtbar, die Anlass gab zu einer Computertomographie des Brustkorbs.

Bei dieser fand man beidseits vergrößerte Lymphknoten. Links waren die Lungengefäße mit Tumorgewebe zersetzt.



CT – Aufnahme des Brustkorbs

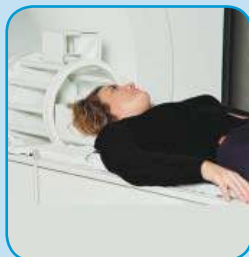Dieser Befund entsprach am ehesten einem nach kontralateral lymphatisch metastasierten zentralen Bronchialkarzinom. Die Darstellung in der Lungenfenstereinstellung zeigte im linken unteren Lungensegment einen unregelmäßig begrenzten Rundherd, der verdächtig nach einer zur Lunge gehörenden Fernmetastase aussah.

Durch die Gabe von Kontrastmittel konnte eine dezidiertere Darstellung gewonnen werden, die zentral nekrotische Weichteiltumore beidseits in den Nebennieren zum Befund hatte. In Zusammensicht mit den anderen Untersuchungsergebnissen sind diese geradezu typisch für weitere Metastasen eines Bronchialkarzinoms. Außerdem fand sich eine kleine kugelförmige Weichteilformation am lateralen Rand der rechten Niere, bei der es sich gleichfalls um eine Metastase handeln konnte.

Inzwischen wurde eine Gewebentnahme des Herdes im Hirn durchgeführt. Die histologische Aufarbeitung war bei Redaktionsschluss noch nicht abgeschlossen. Nach dem vorläufigen Ergebnis handelt es sich um die Metastase eines Bronchialkarzinoms.

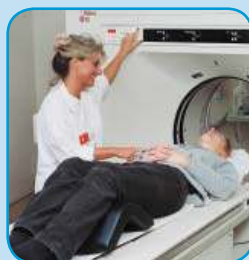

► Was versteht man eigentlich genau unter:



Kernspintomographie

Bei der Kernspintomographie (MRT) werden Aufnahmen des menschlichen Körpers ohne Anwendung ionisierender Strahlen (also ohne Anwendung von Röntgenstrahlung oder Anwendung radioaktiver Stoffe) erzeugt. Die Kernspintomographie nutzt die magnetischen Eigenschaften der Wasserstoffatomkerne zur Bilderzeugung und gibt insbesondere die Dichte der Wasserstoffatome im Körper bei Anregung durch elektromagnetische Wellen wieder.



Computertomographie

Die Computertomographie (CT) ist eine spezielle (computerisierte) Form der Röntgenuntersuchung, deren Ergebnis überlagerungsfreie Querschnittsbilder der untersuchten Körperregion sind. Deshalb nennt man das Verfahren auch Schnittbildverfahren. Es ermöglicht der Ärztin/dem Arzt, bestimmte Erkrankungen auszuschließen oder krankhafte Organveränderungen summationsfrei darzustellen, um die Ursache von Beschwerden genauer beurteilen zu können.

Bronchialkarzinome sind die zweithäufigste Krebsart in Deutschland. Die Symptome treten meist erst spät auf, zu spät für ernsthafte Heilungsaussichten der erkrankten Menschen. Mittels modernster bildgebender Diagnosetechniken wie im Beispiel von Herrn Müller beschrieben kann die Krankheit recht schnell und zuverlässig identifiziert werden. So können Behandlungsverzögerungen vermieden und Patienten wie Frieder Müller schnellstmöglich weitergeholfen werden. Wichtig ist dabei das gute Zusammenspiel zwischen dem Hausarzt und dem Fachmann für bildgebende Diagnosen, dem Radiologen, der als Körperdetektiv und Experte im Einsatz der jeweils geeignetsten Technik, den entscheidenden Beitrag zur einwandfreien Diagnose leistet.

Ausführliche Informationen zum Einsatz und Ablauf der Kernspintomographie und der Computertomographie sowie zu weiteren radiologischen Untersuchungsmethoden finden Sie im Radiologieportal Ihrer Netzpraxis unter: www.radiologie.de

Dieser Beitrag entstand durch den fachlichen Input von und in enger Kooperation mit dem Facharzt für Radiologie Dr. Christian Heinsohn, Göppingen.